

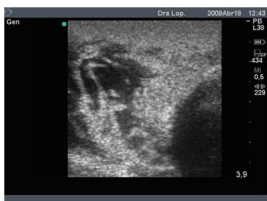
LESIONES DE LOS TENDONES Y LIGAMENTOS EN EL EQUINO PARTE II

**Lesiones de los tendones y ligamentos del menudillo y de la región del metacarpo-metatarso del Equino. II Parte.**

**Dr. Antonio Alfaro, Centro Veterinario para el Diagnóstico por Imágenes y Terapia Complementaria.**

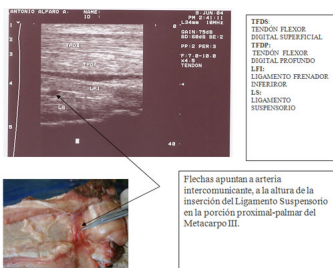
**Santa Ana, San José, tel. (506) 8381 1353.**

Imágenes de Referencia: Complemente esta lectura con el artículo publicado en Nutican, previamente o en <http://www.equimagenes.com/index.php/component/content/article/9-inicio/192-articulo-tendones-ligamentos>.



Pata izquierda con tendinosinovitis crónica. Ramificaciones de “medusa” son proyecciones proliferativas crónicas de la membrana sinovial de la Vaina Tendinosinovial de los flexores. Esta es una lesión resultado de ruptura de fibras

del tendón flexor digital profundo en esta área. La vaina podría ser inyectada con ácido hialurónico eventualmente o la cirugía del ligamento anular. Sin embargo estas lesiones crónicas son de pronóstico reservado. En los casos agudos sería posible la eliminación de las fibras rotas irritantes por tenoscopia. Las fibras rotas pueden ser observadas en la foto que por tenoscopia aparece el Facebook del Dr Antonio Alfaro.



### Composición de las fibras de los tendones y ligamentos:

Estas estructuras están compuestas de tejido conectivo denso de colágeno distribuido en agrupaciones de fibrillas que corren unidireccionalmente de acuerdo al eje longitudinal del tendón.

Algunas porciones del tendón están protegidas por la vaina tenosinovial la cual posee todas las características de la membrana sinovial. Ejemplo, en el tercio medio posterior de la caña o región del metacarpo/metatarso, no existe vaina sinovial por lo que el pronóstico de las lesiones ahí es mejor, versus lesiones en el tercio superior y distal, donde sí existe vaina sinovial, y por ende, las lesiones a estos niveles tienen un pronóstico más reservado.

En las áreas en donde no existe vaina, vamos a encontrar fibras menos densas que facilitan el movimiento de la estructura.

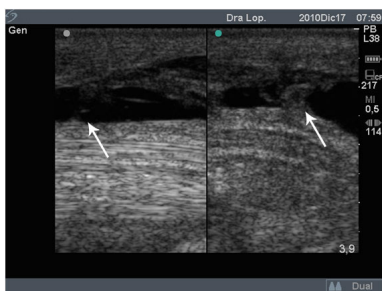El epitendón recubre el tendón aún en las áreas donde existe vaina y presenta proyecciones conocidas como endotendón por el cual pasan vasos sanguíneos, nervios y linfáticos.

El tendón es una estructura poco vascularizada cuando comparada con el paratendón por lo que se considera que lo que existe es una tendinosis con paratendonitis pero el término tendinitis es usado con frecuencia. Esta poca vascularización es la responsable por la ruptura del tendón cuando éste recibe un calentamiento pobre. También se le atribuye a esta pobre vascularización una cicatrización lenta.

Esta capacidad de cicatrización que tiene el tendón, es similar a las fases de cicatrización a nivel del casco o en heridas a cualquier otro nivel. Existe una fase inicial inflamatoria exudativa con acarreo de células para la remoción de los detritos, pero esta fase puede producir una mayor distensión de las fibras. Por ello, en las fases iniciales lo que nosotros buscamos es disminuir esa vasodilatación o esa ruptura que produce una mayor distensión de fibras por la mayor cantidad de líquido y de sangre, y que produciría una proliferación de fibroblastos desorganizada quienes comienzan la producción del colágeno tipo III en la fase inicial de reparo del tendón e igualmente más desorganizada, por lo que nunca se daría una reparación longitudinal correcta. Así, el enfriamiento de la zona es fundamental para detener el proceso de separación de fibras. Si no, el acomodo de las miofibrillas que van a producir el colágeno tipo III va a ser transversal, y es durante esta fase y en la de maduración, cuando los fibroblastos comienzan a producir colágeno de tipo I. El producir algún grado de estrés al ligamento para que se propicie el alineamiento de las fibras es fundamental para la adecuada cicatrización longitudinal. Entonces durante la cicatrización del tendón se requiere frío y descanso en un inicio y, durante la fase

de maduración se requiere algún grado de calor y estrés para el reacomodo de las fibras.

Esta fase de aumento de la circulación periférica, que facilita la hidroxilación de la prolina para la formación del colágeno, y que lleva oxígeno para el mantenimiento de las células, y nutrientes como aminoácidos para la síntesis proteica, también puede propiciar una mayor peritendonitis, si es demasiado exuberante, propiciando también adherencias al tejido subcutáneo, las cuales pueden disminuir la capacidad de libre extensión y retracción del tendón y dificultar el retorno de los animales al evento o propiciar si no hay una adecuada terapia de rehabilitación, que el tendón o el ligamento se rompa con regularidad si no se siguen las reglas de cicatrización del tendón y del ligamento(Fig.1). Tendremos un tendón con un realineamiento longitudinal y con estructura de puenteo intra e inter molecular, caracterizado por colágeno tipo I (tendones) y III (ligamentos), encontramos también vainas sinoviales en áreas donde hay protuberancia de hueso, un paratendón con proyecciones que van hacia el tendón y el tejido laxo y un endotendón encargado de acarrear vasos sanguíneos y linfáticos



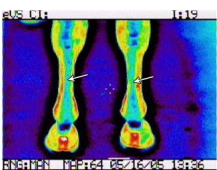
(Fig.1) Formación de adherencias dentro de la vaina tendinosinovial, tercio distal en el menudillo. Flechas.

El caballo puede sufrir de peritendonitis, paratendonitis y tendinosis. Al ser la parte interna del tendón poco vascularizada hay poca infiltración inflamatoria, pero sí hay infiltración celular que es la que hace la diferencia de la ecogenicidad del tendón en las diferentes lesiones. Debido a ello debemos considerar que es más un proceso degenerativo que se va a instaurar en el interior del tendón, pues

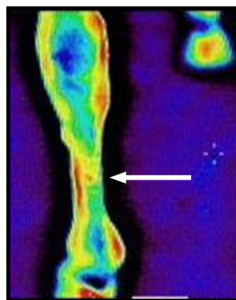
los diferentes tipos de enzimas que afectan el cartílago y la matriz extracelular, son similares en estos casos. Por esto consideramos más una tendinosis con una peritendonitis, que en el caballo sería la denominación más científica. (En general, repito, se aceptan los términos de tendonitis o tendinosis representando la peritendonitis).

La tenopatía es cuando existe una lesión en un tendón. Desmopatía es cuando hablamos de un ligamento.

El calentamiento pobre puede ser la causa de una ruptura de un tendón. Como existe un aumento en la circulación en una zona inflamada en una fase inicial, es factible a través de la termografía evidenciar incrementos de calor (comparando una zona con otra) donde se aprecia más rojo, amarillo o más blanca, dependiendo de la lesión inclusive 15 días antes que la lesión sea monumental o catastrófica. Esto porque las lesiones en el caballo se caracterizan inicialmente por micro rupturas (Fig. 2 y 3).



(Fig.2) Área celeste isotérmica sobre tendones indica normalidad. Flecha.



(Fig.3) Lesión del Tendón. Área de calor aumentado, rojo amarillento, sobre lesión. Flecha.



~~Www.123.com~~